KFAS 한국수산과학회지
Korean Journal of Fisheries and Aquatic Sciences
한수지 54(5), 668-675, 2021

Original Article
Korean J Fish Aquat Sci 54(5),668-675,2021

국내 양식 뱀장어(*Anguilla japonica, Anguilla bicolor* and *Anguilla marmorata*)의 JEECV (Japanese Eel Endothelial Cell-infecting Virus)와 AnHV (Anguillid Herpesvirus 1) 감염 현황 및 특성 연구

장문희 · 이남실[1] · 조미영[1] · 송준영[1]*

전남대학교 수산생명의학과, [1]국립수산과학원 병리연구과

Status and Characteristics of JEECV (Japanese Eel Endothelial Cell-infecting Virus) and AnHV (Anguillid Herpesvirus 1) Infections in Domestic Farmed Eels *Anguilla japonica*, *Anguilla bicolor* and *Anguilla marmorata*

Mun Hee Jang, Nam-Sil Lee[1], Miyoung Cho[1] and Jun-Young Song[1]*

Department of Aqualife Medicine, Chonnam National University, Yeosu 59626, Korea
[1]Pathology Division, National Institute of Fisheries Science, Busan 46083, Korea

The infection status of domestic farmed eels *Anguilla japonica*, *Anguilla bicolor* and *Anguilla marmorata* with Japanese eel endothelial cell-infecting virus (JEECV) and anguillid herpesvirus 1 (AnHV) was examined at the major eel farming areas in Korea. These viruses were detected in all areas examined, regardless of the eel species or age. Any farm with a history of viral infection in adult fish confirmed the infection to be transmitted to stocked fry within 3 to 5 months. It is proposed that both viruses are horizontally transmitted within a given farm. The primary symptoms and histopathological lesions produced by the two viral infections are similar, making it difficult to distinguish the two diseases through clinical symptoms. Both viruses displayed 100% detection in the gills, suggesting that the gills are an optimal tissue for JEECV and AnHV monitoring. This study concluded that JEECV and AnHV were prevalent on eel farms across the country and caused very high mortality when the two viruses co-infected fry. Additional studies, including experimental infections, are needed to clearly understand the pathogenicity of each virus and the risk of co-infection.

Keywords: Japanese eel endothelial cell-infecting virus (JEECV), anguillid herpesvirus 1 (AnHV), Eel, Aquaculture, Infection

서 론

뱀장어는 우리나라 내수면 양식 어류 중 생산량이 가장 많은 주요 품종으로, 최근 10년의 뱀장어 생산량은 4,365-11,165톤으로 내수면 양식어류 전체 생산량의 약 15-31%를 차지한다(국가통계포털). 뱀장어는 인공종자생산이 불가능하여 자연산 실뱀장어를 잡아 양식용 종자로 이용하고 있어 실뱀장어 자원량의 변동에 의해 양식산업은 종묘 수급에 매우 큰 영향을 받게 된다. 뱀장어 자원량 변동의 원인은 불명확하지만 과도한 포획, 지구 온난화, 서식지 파괴, 질병 등에 의한 것으로 추측되고 있다(van Ginneken and Maes, 2005). 뱀장어는 대부분 순환여과방식으로 사육하고 있어 질병이 발생할 경우 동일 여과조를 사용하는 수조 전체에 질병이 전파될 수 있으므로 대량 폐사에 의한 경제적 손실이 매우 크게 발생할 우려가 있다. 국내에서 양식되는 뱀장어는 주로 세균성 질병(*Edwardsiella* sp., *Vibrio* sp)과 기생충성 질병(*Pseudodactylogyrus* sp., *Trichodina* sp.,

***Corresponding author:** Tel: +82. 51. 720. 2481 Fax: +82. 51. 720. 2498
E-mail address: jysong2012@korea.kr

This is an Open Access article distributed under the terms of the Creative Commons Attribution Non-Commercial Licens (http://creativecommons.org/licenses/by-nc/3.0/) which permits unrestricted non-commercial use, distribution, and reproduction in any medium, provided the original work is properly cited.

https://doi.org/10.5657/KFAS.2021.0668
Korean J Fish Aquat Sci 54(5), 668-675, October 2021
Received 23 August 2021; **Revised** 7 September 2021; **Accepted** 29 September 2021
저자 직위: 장문희(대학원생), 이남실(박사후연구원), 조미영(연구관), 송준영(연구사)

Copyright © 2021 The Korean Society of Fisheries and Aquatic Science

pISSN:0374-8111, eISSN:2287-8815

Heterosporis sp)에 의한 폐사사례가 보고되어 왔으나(Kim et al., 2011; Park et al., 2012), 최근에는 강한 병원성을 지닌 바이러스성 질병(Japanese eel endothelial cell-infecting virus, JEECV; anguillid herpesvirus 1, AnHV)에 의한 피해가 주목되고 있다.

JEECV는 바이러스성내피세포괴사증(viral endothelial cell necrosis of eel, VECNE)을 일으키는 원인 바이러스로(Mizutani et al., 2011), 1989년 일본에서 양식하는 *Anguilla japonica* (*A. japonica*, 극동산뱀장어)에서 VECNE의 증상이 최초로 보고되었으며(Egusa et al., 1989), Mizutani et al. (2011)에 의해 그 원인체가 바이러스임이 밝혀졌다. JEECV 감염에 의한 폐사는 뱀장어 양식산업에 큰 경제적 피해를 일으킬 뿐 아니라, 자연수계 실뱀장어의 자원량 감소의 원인 중 하나로도 추정되고 있다(Okazaki et al., 2015). 우리나라에서는 2018년에 양식 *A. japonica*와 *Anguilla bicolor* (*A. bicolor*, 동남아산 뱀장어)에서 VECNE가 최초로 공식 보고되었다(Kim et al., 2018). Kim et al. (2018)은 우리나라 인천과 경기 지역에 위치한 뱀장어 양식장을 대상으로 두부 발적(특히 아래턱 발적)과 가슴지느러미 부위의 괴사, 아가미 중심정맥동의 울혈 등 VECNE 증상을 보이는 뱀장어로부터 바이러스의 유전학적 동정과 병리조직학적 감염 특성을 분석하여 JEECV가 원인체임을 밝혔다.

AnHV는 뱀장어 허피스바이러스로 1985년 일본의 *A. japonica*와 *Anguilla anguilla* (*A. anguilla*, 유럽산 뱀장어)에서 분리되어(Sano et al., 1990), 이후 일본과 대만의 양식 뱀장어에서 AnHV에 의한 뱀장어 허피스바이러스병이 보고되었으며(Ueno et al., 1992; Koboyashi and Miyazaki, 1997; Lee et al., 1999; Chang et al., 2002), 우리나라에서도 양식하는 *A. japonica*와 *A. bicolor*에서 발병이 보고된 바 있다(Kim et al., 2012; Park et al., 2012). AnHV 감염어의 주요 증상은 두부(특히 주둥이) 발적, 체표 출혈 및 괴사, 아가미뚜껑 출혈 및 괴사, 아가미 충혈, 지느러미 기부 점상 출혈, 신장과 비장 비대 등이 있다(Haenen et al., 2010; Kim et al., 2012; Park et al., 2012).

우리나라에서는 전남 지역을 중심으로 전북, 충남, 경남, 경북 등 전국적으로 뱀장어 양식이 이루어지고 있으며 주요 양식 대상 품종은 *A. japonica*, *A. bicolor*와 *Anguilla marmorata* (*A. marmorata*, 무태장어)이다. 최근 양식 어업인 청취조사 결과 사육어의 지느러미 출혈이나 괴사, 피부 출혈 등의 증상을 보이며 폐사하는 사례가 많이 발생하는 것으로 파악되었으며, 이는 JEECV 또는 AnHV 감염에 의한 임상적인 증상으로 두 바이러스에 의한 폐사 가능성이 매우 높을 것으로 여겨진다. 최근의 연구에서 국내 일부 지역의 양식 뱀장어에서 발생하는 폐사의 원인이 JEECV 또는 AnHV에 의한 바이러스성 질병으로 밝혀 지긴 하였으나(Kim et al., 2012; Park et al., 2012; Kim et al., 2018), 전국의 뱀장어 양식장에 2종의 바이러스의 분포 현황은 현재까지 조사되지 않았다. 이에 본 연구에서는 우리나라의 뱀장어 양식이 이루어지는 주요 지역의 뱀장어 양식장을 대상으로 2종의 바이러스 감염 현황을 조사하여 국내의 바이러스 분포 현황을 파악하였다. 또한, 실뱀장어 입식 이후 초기 사육단계의 바이러스 모니터링을 통해 바이러스 발병의 감염 경로를 추정하였으며, 감염어 주요 조직별 바이러스 분포와 조직병리학적 조사 등 2종의 바이러스에 의한 뱀장어의 질병 감염 특성을 분석하고 그 결과를 보고하고자 한다.

Table 1. Infections of JEECV and AnHV in cultured eels, *Anguilla japonica*, *Anguilla bicolor* and *Anguilla marmorata*

Host species	Region (site no.)	Detected no./Tested no.			
		JEECV	AnHV	Dual[1]	Etc.[2]
Anguilla japonica	Gyeongsangnam-do (2)	1/2	0/2	0/2	1/2
	Gyeongsangbuk-do (2)	0/2	0/2	0/2	2/2
	Jeollanam-do (19)	9/19	5/19	3/19	15/19
	Jeollabuk-do (7)	4/7	3/7	2/7	3/7
	Chungcheongnam-do (2)	1/2	1/2	1/2	1/2
Anguilla marmorata	Gyeongsangnam-do (2)	1/2	0/2	0/2	1/2
	Gyeongsangbuk-do (2)	2/2	1/2	1/2	1/2
	Jeollanam-do (1)	0/1	0/1	0/1	0/1
Anguilla bicolor	Gyeongsangnam-do (2)	1/2	1/2	0/2	1/2
	Gyeongsangbuk-do (1)	1/1	0/1	0/1	0/1
	Jeollanam-do (1)	0/1	0/1	0/1	0/1
Total	41 sites	20	11	7	25

[1]The letter indicates mixed infection with JEECV and AnHV. [2]The letter indicates detection of other pathogens such as bacteria (*Aeromonas* sp., *Citrobacter* sp., *Edwardsiella* sp., *Lactococcus* sp., *Vibrio* sp.) and/or parasites (*Dactylogyrus* sp., *Trichodina* sp.). JEECV, Japanese eel endothelial cell-infecting virus; AnHV, Anguillid Herpesvirus 1.

재료 및 방법

국내 양식 뱀장어의 JEECV와 AnHV 감염 현황 조사

우리나라의 주요 양식 뱀장어 3종(*A. japonica*, *A. bicolor*, *A. marmorata*)을 대상으로 2018년 5월부터 2019년 10월까지 바이러스 2종(JEECV, AnHV)의 감염 현황을 조사하였다. 경남, 경북, 전남, 전북, 충남 지역의 뱀장어 양식장 41개소로부터 질병이 의심되는 개체를 수집하여(개소당 3-10마리 채취) 주요 임상증상을 기록하고 바이러스 감염 현황을 PCR (polymerase chain reaction)법을 이용하여 조사하였다(Table 1). 2종의 바이러스 검출을 위해 뱀장어의 신장, 비장, 아가미, 지느러미 조직을 채취하여 high pure PCR template preparation kit (Roche, Basel, Switzerland)를 사용하여 DNA (deoxyribonucleic acid)를 추출하였다. JEECV 감염 조사를 위해 Mizutani et al. (2011)에 의해 보고된 JEECV A1/A2 primer set (A1, 5'-GACGGTCCTAAACATGAACGGTGAAATGTC-3'; A2, 5'- GGTATTTTGTACTCATTCATAGTGGCAATC-3')을 사용하였으며, AnHV 감염여부 조사를 위해 Rijsewijk et al. (2005)에 의해 보고된 HVAPOLVPSD (5'-GTGTCGGGCCTTTGTGGTGA-3')와 HVAPOLOOSN (5'-CATGCCGGGAGTCTTTTTGAT-3')을 사용하였다. 모든 시료에 대하여 바이러스 검사와 함께 기생충성 질병 및 세균성 질병 감염여부를 조사하였다. 기생충 감염 조사는 체표 점액과 아가미 시료를 광학현미경을 통해 관찰하였다. 세균성 질병은 비장과 신장을 무균적으로 적출하여 brain heart infusion agar (BHIA, 0.5%; Becton Dickinson and company, Franklin Lakes, NJ, USA)에 도말 후 25°C에서 24-48시간 배양하여 세균 집락 형성 유무를 확인하였다.

실뱀장어 사육기간별 바이러스 감염 추적 조사

2019년 3-4월에 실뱀장어를 입식 한 뱀장어양식장 5개소(경북 2개소, 전남 2개소,전북 1개소)를 대상으로, 입식 이후 6개월동안 실뱀장어의 바이러스 질병 감염 여부를 조사하였다. 본 조사를 위한 양식장은 입식 이후의 감염 추적 조사에 협조가능한 양식장으로 선정하였으며, 선정된 5개소를 A-E로 지정하였다. A-D 양식장은 *A. japonica*, E 양식장은 *A. marmorata*를 사육하는 양식장이었다(Table 2). 또한, 실뱀장어를 입식 한 양식장에서 1년 이상 사육 중인 2-3년산 뱀장어의 바이러스 보균(carrier) 여부 조사를 위해 3마리씩 채취하여 신장, 비장, 아가미 조직으로부터 바이러스 검출 여부를 조사하여 동일 양식장 내 바이러스 전파 가능성을 조사하였다. 모든 시료(성어 및 실뱀장어)의 바이러스 감염 조사는 위에서 기술한 방법과 동일한 PCR법으로 조사하였다.

바이러스 감염 뱀장어 조직병리학적 병변 및 바이러스 분포 조사

바이러스 감염 개체의 주요 조직별 병리학적 병변 조사를 위해, 바이러스가 검출되고 임상 증상이 뚜렷한 개체(*A. japonica*, 55.8±5.37 cm)를 선택하여 아가미, 신장, 비장, 간, 장 등을 적출하였다. 해부한 조직을 10% 중성 포르말린에 고정하고 일반적인 조직 처리 과정에 따라 수세와 탈수 과정을 거쳐 파라핀(paraffin) 포매하여 5 μm 두께로 연속 절편하고 H-E 염색한 후 병리학적 병변을 현미경으로 관찰하였다.

주요 조직별 바이러스 분포를 조사하기 위하여 바이러스 2종에 대해 각각 임상증상이 뚜렷하게 나타나는 개체(전남 지역의 *A. japonica*)를 5마리씩 채취하여 아가미, 간, 신장, 비장, 지느러미, 혈액 시료로부터 DNA를 추출하여 PCR 법으로 바이러스 분포를 조사하였다.

결 과

국내 양식 뱀장어의 JEECV, AnHV 감염 현황

우리나라에서 양식하는 뱀장어로부터 JEECV와 AnHV의 감염 현황을 조사한 결과, 조사한 5개 지역 경남, 경북, 전남, 전북, 충남 모두에서 2종의 바이러스가 검출되었다. 조사한 41개 양식장 중 59%인 24개소에서 바이러스가 검출되어 국내 양식 뱀장어에 이 두 종의 바이러스가 만연하고 있음을 확인하였다. JEECV는 20개소(49%), AnHV는 11개소(27%)에서 검출되었으며, 이 중 7개소(17%)는 2종의 바이러스가 혼합감염 되어 있었다(Table 1). 바이러스 감염 개체의 주요 임상 증상은 육안적

Table 2. Investigation of virus detection after stocking of glass eels, *Anguilla japonica* and *Anguilla marmorata*

Site/Species	Virus detection in adult fish[1] (size, cm)	Stocking	Virus detection after stocking						Remark
			Apr.	May	Jun.	Jul.	Aug.	Sep.	
A/*A. japonica*	ND (46.8±2.68)	Apr.	-	ND	-	ND	-	ND	
B/*A. japonica*	JEECV, AnHV (41.1±3.25)	Apr.	-	-	-	ND	-	JEECV	
C/*A. japonica*	JEECV (52.0±2.0)	Apr.	-	-	-	ND	-	JEECV	
D/*A. japonica*	JEECV, AnHV (56.7±7.7)	Mar.	-	ND	-	JEECV	-	-	Mortality (20%)
E/*A. marmorata*	JEECV, AnHV (52.8±1.47)	Mar.	ND	ND	JEECV	JEECV, AnHV	-	-	Mortality (90%)

[1]The letter indicates virus carrier status in eels cultured for more than 1 year stocking on the same farm (n=3). ND, not detected; JEECV, Japanese eel endothelial cell-infecting virus; AnHV, Anguillid Herpesvirus 1.



Fig. 1. Similar clinical signs of JEECV and AnHV infected fish. JEECV infected fish shows hemorrhage of pectoral and anal fins (a), congestion of liver (b) and gills (c). AnHV infected fish shows hemorrhage of pectoral and anal fins (d, e). JEECV, Japanese eel endothelial cell-infecting virus; AnHV, anguillid herpesvirus 1.

으로 두부 발적이나 체표 및 지느러미의 발적 또는 출혈이 관찰되었으며 간의 울혈과 신장의 비대가 확인되었다. 개체에 따라 체표 궤양, 항문 발적 등의 외부 증상과 아가미 빈혈 및 울혈, 장 울혈 등의 내부 증상이 관찰되었다. 또한 혈액성 복수 및 지느러미 탈락 등의 증상을 동반하기도 하였다. 2종 바이러스 모두 감염 개체의 주요 임상 증상은 가슴지느러미 및 뒷지느러미 출혈로 비슷한 임상 증상을 나타내었다(Fig. 1).

입식 이후 실뱀장어의 바이러스 감염 추적 조사

양식장 5개소에 대하여 1년 이상 사육한 뱀장어 성어에서의 바이러스 보균 여부를 조사하고, 입식 한 실뱀장어에서의 바이러스 검출 여부를 추적하였다(Table 2). 1년 이상 사육한 뱀장어 성어에서 바이러스 검출 이력이 없는 A 양식장의 경우, 조사기간인 6개월동안 2종의 바이러스가 모두 검출되지 않았다. 성어에서 JEECV 감염 이력이 있는 C 양식장의 경우, 실뱀장어 입식 5개월째에 JEECV가 검출되었으며, 질병 특이적 폐사는 발생하지 않았다. 또한, 성어에서 JEECV와 AnHV가 모두 검출되는 양식장 3개소(B, D, E) 중, 양식장 B의 경우 5개월 이후 JEECV만 검출되었으며 특정 질병에 의한 폐사는 발생하지 않았다. 양식장 D의 경우, 입식 4개월째 조사에서 JEECV가 검출되었으며 폐사가 20% 가량 발생하였다. 양식장 E의 경우 입식 3개월째에 JEECV가 검출되기 시작함과 동시에 폐사가 발생하기 시작하여, 4개월째 JEECV와 AnHV가 모두 검출되었고 대량 폐사 발생하여 누적 폐사율이 90%에 달하였다.

바이러스 감염 뱀장어 조직병리학적 병변 및 바이러스 분포 조사

JEECV와 AnHV 각각의 바이러스에 감염된 개체의 아가미, 간, 장, 신장, 비장 조직의 병리학적병변을 관찰하였다. JEECV 감염 개체(전남지역의 *A. japonica*)의 병리조직학적 조사 결과, 아가미 벽주세포 및 상피세포 변성, 간 울혈, 비장의 심한 울혈, 신장의 사구체 내피세포 변성 및 핵 응축, 장 점막하층의 출혈, 위 점막하층의 심한 울혈 등이 관찰되었다(Fig. 2). AnHV 감염 개체(전남 지역의 *A. japonica*)의 병리조직학적 분석 결과, 아가미 상피세포 박리 및 증식, 세포 및 핵의 변성, 간 내 혈관주위 염증세포 증가, 비장 울혈 및 괴사, 신장의 염증반응에 의한 백혈구 침윤, 세포 변성 및 괴사, 위 점막하층의 약한 울혈 및 상피세포의 괴사 등이 관찰되었다(Fig. 3).

JEECV와 AnHV 각각의 바이러스에 감염된 개체 5마리에 대하여 아가미, 간, 신장, 비장, 지느러미, 혈액 시료를 채취하여 조직별 바이러스 분포를 조사하였다. 그 결과, JEECV는 아가미, 신장, 비장에서 바이러스가 100% 검출되었고 지느러미에서 가장 낮은 검출률(20%)을 보였다. 반면, AnHV는 아가미와 지느러미에서 100% 검출되었으며 혈액에서 가장 낮은 검출률(20%)을 나타내었다(Table 3).

고 찰

본 연구에서는 최근 우리나라의 양식 뱀장어에 감염되어 피해를 일으키고 있는 뱀장어 내피세포괴사바이러스(JEECV)와 뱀장어 허피스바이러스(AnHV)에 대하여, 뱀장어 주요 양식지역인 경남, 경북, 전남, 전북, 충남의 뱀장어 양식장 41개소를 대상으로 2종의 바이러스 감염 현황을 조사하고 감염 특성을 분석하였다.

우리나라의 주요 뱀장어 양식품종인 *A. japonica* 32개소, *A. marmorata* 5개소, *A. bicolor* 4개소를 대상으로 바이러스 감염 현황을 분석한 결과 3품종의 뱀장어에서 JEECV와 AnHV가 검출되었으며, 조사한 모든 지역에서 2종의 바이러스가 검출되어 우리나라의 전역에 2종의 바이러스가 분포하는 것을 확인하였다. 조사한 양식장 41개소 중 59%인 24개소에서 바이러스가 검출되었는데, JEECV가 검출된 양식장은 20개소, AnHV가 검출된 양식장은 11개소였으며, 이 중 7개소는 2종의 바이러스가 혼합감염 된 상태였다. 또한, 당년 입식 치어부터 1-3년 사육한 성어까지 뱀장어 연령과 관계없이 바이러스가 검출되었다. 일

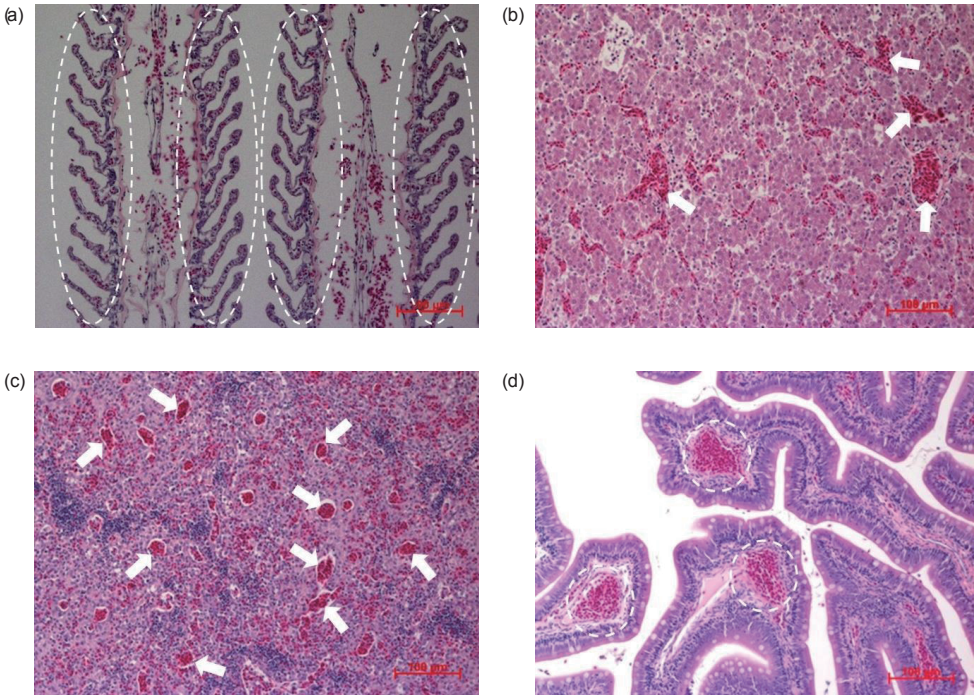

Fig 2. Histopathological observation in JEECV infected eels (*Anguilla japonica, Anguilla bicolor* and *Anguilla marmorata*). Degeneration (circles) of epithelial and pillar cells at gill lamella (a); Congestion(arrows) of liver (b) and spleen (c); Hemorrhage(circles) in submucous layer of intestine (d). JEECV, Japanese eel endothelial cell-infecting virus.

부 양식장의 경우 특이적으로 폐사가 발생하여 시료를 검사한 경우도 있었지만, 대부분의 양식장은 질병 특이적 폐사는 발생하지 않았으나 가슴지느러미 괴사 등의 증상을 보이는 일부 빈사상태의 개체를 채집하여 분석하였다. 특히, 폐사가 심하게 발생하는 양식장으로부터 질병 검사 의뢰를 요청받은 시료의 경우 폐사율이 90% 이상 발생하는 경우도 있었으며 뱀장어는 아래턱 및 체표 발적, 지느러미 발적 및 출혈, 체표 궤양, 간 울혈, 간 빈혈, 항문 발적 등 매우 심한 질병의 증상을 보였으며 이들

Table 3. Virus detection in major tissues of virus infected eels

Virus	Individual	Size (cm)	Virus detection in the tissues of virus infected eel					
			Gill	Liver	Kidney	Spleen	Fin	Blood
JEECV	Fish 1	54.4	D	D	D	D	ND	ND
	Fish 2	56.2	D	D	D	D	ND	ND
	Fish 3	69.2	D	D	D	D	ND	ND
	Fish 4	55.8	D	D	D	D	ND	D
	Fish 5	59.2	D	ND	D	D	D	D
	Detection rates (%)		100	80	100	100	20	40
AnHV	Fish 1	51.2	D	D	D	D	D	D
	Fish 2	55.3	D	D	D	D	D	ND
	Fish 3	52.2	D	D	D	D	D	ND
	Fish 4	50.3	D	ND	ND	ND	D	ND
	Fish 5	54.5	D	D	ND	ND	D	ND
	Detection rates (%)		100	80	60	60	100	20

JEECV, Japanese eel endothelial cell-infecting virus; AnHV, Anguillid Herpesvirus 1; D, detected; ND, not detected.

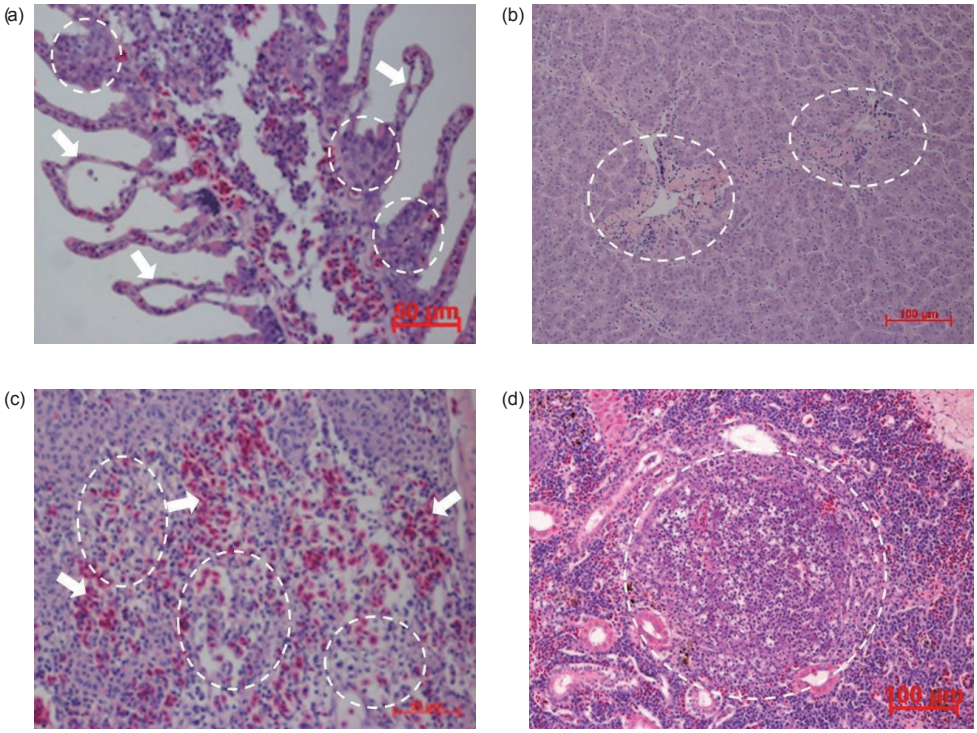

Fig 3. Histopathological observation in AnHV infected eels (*Anguilla japonica, Anguilla bicolor* and *Anguilla marmorata*). Desquamation (arrows) and proliferation (circles) of epithelial cell at gill lamella (a); Increase of inflammatory cells (circles) in liver (b); Congestion (arrows) and necrosis (circles) of cells in spleen (c); Infiltration of leukocytes (circle) in kidney (d). AnHV, anguillid herpesvirus 1.

모두 JEECV와 AnHV가 동시에 검출되었다(data not shown). 일부 시료의 경우 *Edwardsiella anguillarum*, *Vibrio vulnificus*, 아가미흡충이 동시에 검출되기도 하였는데, *E. anguillarum*의 경우 항문 발적 등의 증상을 보이는 뱀장어에서 보고된 적이 있으며(Jang et al., 2020), *V. vulnificus*의 경우 뱀장어에 전신성 패혈증을 일으키는 병원성 세균으로 알려져 있다(Biosca et al., 1991). 이러한 결과로부터 우리나라 전역의 뱀장어 양식장에 2종의 바이러스가 매우 높은 비율로 잠재 감염되어 있는 상태이며, 혼합 감염(AnHV와 JEECV의 혼합감염 또는 다른 질병과의 혼합감염 등)의 경우 질병 발생 및 폐사 유발의 가능성이 매우 높은 것으로 판단된다.

또한, 본 연구에서는 우리나라에 전체에 만연하고 있는 2종의 바이러스의 감염 역학 조사를 위해 입식 한 실뱀장어를 대상으로 약 6개월 동안 바이러스성 질병 발생 양상을 조사하였다. *A. japonica* 또는 *A. marmorata*를 사육하는 5개소를 대상으로 조사하였으며, 5개소 모두 입식 초기에는 바이러스가 검출되지 않았으나 3-4개월 이내에 바이러스가 검출되는 것을 확인하였다. Park et al. (2012)은 AnHV 감염된 *A. bicolor*가 입식 이후 약 한 달 째부터 발병하여 폐사하는 것을 보고하였으며, Kim et al. (2018)은 JEECV에 감염된 *A. japonica*와 *A. bicolor*에서 입식 후 1-2개월 째 폐사가 발생하기 시작하여 3개월 이내에 사육어의 절반 가량(50% 정도) 폐사에 이르는 것을 보고하였다. 본 연구에서, 동일 양식장 내 1년 이상 사육한 성어에서 바이러스가 검출되지 않을 경우 입식 한 실뱀장어에서도 조사기간 동안 바이러스가 검출되지 않았으며(Table 2, site A), 성어에서 JEECV 감염 이력만 있는 양식장의 경우 입식 치어에서도 5개월 이후 JEECV만 검출이 되었다(Table 2, site C). 성어에서 JEECV와 AnHV가 모두 검출되는 양식장 3개소(B, D, E) 모두 JEECV가 먼저 검출이 되기 시작하였으며, 입식 이후 4개월째에 JEECV만 검출된 양식장(D)의 경우 폐사율이 20% 정도였으나, 3-4개월 이내에 JEECV와 AnHV가 모두 검출된 양식장 E의 경우, 90% 이상의 높은 폐사가 발생하여 치어 시기에 2종의 바이러스 혼합 감염은 매우 높은 폐사를 유발하는 것을 확인하였다. 따라서, 우리나라 전국에 만연하고 있는 뱀장어 바이러스 2종은 동일 양식장 사육어(성어)로부터 수평적으로 전파되고 있는 것으로 생각되며, 실뱀장어 입식 전 사육 시설과 사육 도구의 철저한 소독, 사육 도구의 혼합 사용 금지 등 양어장 내 방역과 철저한 사육 관리는 바이러스 감염 예방을 위한 매우 중요한 대응 수칙이 될 것으로 생각된다. 또한, 치어 시기에 2종의 바이러스에 혼합 감염되면 매우 높은 폐사가 발생하는 것을 확인함에 따라 JEECV와 AnHV 각각의 병원성의 정도나 2종 바이러스의 혼합 감염의 위험 정도에 관하여 감염 실험을 통한 병

원성 비교에 관한 연구가 필요함을 제안한다.

JEECV 감염에 의한 VECNE의 병리조직학적 증상은 아가미 중심정맥동의 울혈 및 세포핵의 비대, 간과 조혈 조직의 혈관 확장 및 울혈, 혈관내피세포의 변성 등이 보고되어 있다(Egusa et al., 1989; Inouye et al., 1994; Ono et al., 2007). AnHV 감염에 의한 뱀장어 허피스바이러스병의 병리조직학적 증상은 아가미 새엽 결합조직의 괴사, 아가미 2차새변의 유착 및 호흡상피의 박리, 간 실질세포 공포화와 중심정맥 내의 충혈 등이 보고되어 있다(Rijsewijk et al., 2005; Park et al., 2012). 본 연구의 조사 결과 JEECV 감염어에서 아가미, 간, 신장, 비장, 장의 울혈, 출혈, 세포 변성 등이 나타났으며, AnHV 감염어 또한 아가미, 간, 신장, 비장, 위에서 울혈, 출혈, 세포변성, 괴사 등의 증상이 관찰되어 이전의 보고와 유사한 병리학적 병변을 보였으며 이 두 바이러스 간의 두드러진 차이는 나타나지 않았다. 이들 질병의 주요 증상이 현저하게 나타나는 조직(아가미, 간, 지느러미), 조혈조직(신장, 비장) 그리고 혈액을 대상으로 PCR을 이용하여 조직별 바이러스 검출을 조사한 결과, 조사한 모든 조직에서 바이러스가 검출이 되었으나 검출 빈도의 차이를 보였다. 특히, 아가미, 간, 신장, 비장에서 2종의 바이러스 모두 높은 비율로 검출되어 이들 조직이 모두 바이러스의 주요 표적 기관임을 알 수 있었다. Jacob et al. (2009)은 자연수계에서 채취한 뱀장어(*A. anguilla*)의 아가미 조직에 AnHV를 보균하고 있는 것을 보고하였으며, Kim et al. (2018)은 JEECV가 아가미, 간, 신장, 비장에서 검출이 되는 것을 보고하였다. 본 연구의 결과 또한 아가미에서 2종의 바이러스가 100% 검출률을 보인 것으로부터, 아가미는 2종의 바이러스의 주요 표적기관으로 생각되며 두 질병의 모니터링을 위해서는 아가미 조직이 가장 적합한 것으로 판단된다. 또한, 두 바이러스에 의한 질병의 주요 임상 증상은 지느러미의 출혈이나 괴사가 특징적인 것으로부터 지느러미 또한 이들 바이러스의 주요 표적 조직으로 생각되어 본 연구에서 가슴지느러미 조직의 바이러스 분포를 조사하였다. 그 결과, AnHV의 경우 100%의 검출률이 나타났으나 JEECV의 경우 20%의 낮은 검출률을 보여, 지느러미 조직으로부터 2종의 바이러스를 모두 효율적으로 검출할 수 있는 고감도의 진단법 개발이 필요할 것으로 판단된다.

본 연구를 통해 뱀장어 주요 바이러스인 JEECV와 AnHV의 국내 감염 현황을 조사 한 결과 뱀장어 품종이나 연령과 관계없이 2종의 바이러스가 전국적으로 만연하고 있어 뱀장어 양식장에서 발생하는 폐사의 주요 원인으로 생각되었다. 특히, 입식한 실뱀장어에서 발생하는 바이러스 감염은 동일 양어장 내에서 바이러스를 보균하고 있는 성어로부터 수평 전파되고 있는 것으로 추측되어, 양식장 시설 소독과 사육관리 등 감염 예방을 위한 방역 수칙의 중요성을 시사하였다. 2종의 바이러스 감염에 의한 임상증상은 매우 비슷하여 임상증상으로는 두 질병을 구분하기 어려웠으나, 아가미 조직을 사용한 효율적인 모니터링이 가능함을 확인하였다. 또한, 치어 시기에 2종의 바이러스가 혼합 감염될 경우 매우 높은 폐사를 일으키는 것을 확인하여 각각의 바이러스의 병원성이나 혼합 감염의 위험성에 관한 추가 연구의 필요성을 제안하였다. 향후의 연구 과제로, 이들 바이러스를 보다 효율적으로 검출할 수 있는 진단법의 개발과, 치료 방법, 백신에 관한 지속적 연구를 수행한다면 뱀장어 양식산업에 심각한 피해를 일으키는 바이러스 질병에 의한 경제적 손실을 줄일 수 있을 것으로 사료된다.

사 사

본 연구는 국립수산과학원(R2021065)의 지원에 의해서 운영되었습니다.

References

Biosca EG, Amaro C, Esteve C, Alcaide E and Garay E. 1991. First record of *Vibrio vulnificus* biotype 2 from diseased European eel *Anguilla anguilla* L. J Fish Dis 14, 103-109. https://doi.org/10.1111/j.1365-2761.1991.tb00581.x.

Chang PH, Pan YH, Wu CM, Kuo ST and Chung HY. 2002. Isolation and molecular characterization of herpesvirus from cultured European eels *Anguilla anguilla* in Taiwan. Dis Aquat Organ 50, 111-118. https://doi.org/10.3354/dao050111.

Egusa S, Tanaka M, Ogami H and Oka H. 1989. Histopathological observations on an intense congestion of the gills in cultured Japanese eel *Anguilla japonica*. Fish Pathol 24, 51-56. https://doi.org/10.3147/jsfp.24.51.

Haenen OLM, Lehmann J, Engelsma MY, Stürenberg FJ, Roozenburg I, Kerkhoff S and Breteler JK. 2010. The health status of European silver eels *Anguilla anguilla*, in the Dutch River Rhine Watershed and Lake IJsselmeer. Aquaculture 309, 15-24. https://doi.org/10.1016/j.aquaculture.2010.08.026.

Inouye K, Miwa S, Aoshima H, Oka H and Sorimachi M. 1994. A histopathological study on the etiology of intense congestion of the gills of Japanese eel *Anguilla japonica*. Fish Pathol 29, 35-41. https://doi.org/10.3147/jsfp.29.35.

Jakob E, Neuhaus H, Steinhagen D, Luckhardt B and Hanel R. 2009. Monitoring of *Herpesvirus anguillae* (HVA) infections in European eel *Anguilla anguilla* (L.), in northern Germany. J Fish Dis 32, 557-561. https://doi.org/10.1111/j.1365-2761.2009.01009.x

Jang MH, Kim KY, Lee YH, Oh YK, Lee JH and Song JY. 2020. Genetic identification and biochemical characteristics of *Edwardsiella* strains isolated from freshwater fishes cultured in Korea. J Fish Pathol 33, 111-118. https://doi.org/10.7847/jfp.2020.33.2.111.

Kim WS, Ok HN, Kim DH, Kim HY and Oh MJ. 2011. Current status of pathogen infection in cultured eel *Anguilla japonica* between 2000 and 2010. J Fish Pathol 24, 237-245.

https://doi.org/10.7847/jfp.2011.24.3.237.

Kim HJ, Yu JH, Kim DW, Kwon SR and Park SW. 2012. Molecular evidence of anguillid herpesvirus-1 (AngHV-1) in the farmed Japanese eel *Anguilla japonica* Temminck & Schlegel, in Korea. J Fish Dis 35, 315-319. https://doi.org/10.1111/j.1365-2761.2012.01344.x.

Kim SM, Ko SM, Jin JH, Seo JS, Lee NS, Kim YS, Gu JH and Bae YR. 2018. Characteristics of viral endothelial cell necrosis of eel (VECNE) from culturing eel (*Anguilla japonica*, *Anguilla bicolar*) in Korea. Korean J Ichthyol 30, 185-193.

Lee NS, Kobayashi J and Miyazaki T. 1999. Gill filament necrosis in farmed Japanese eels *Anguilla japonica* (Temminck & Schlegel), infected with Herpesvirus anguillae. J Fish Dis 22, 457-463. https://doi.org/10.1046/j.1365-2761.1999.00197.x.

Mizutani T, Sayama Y, Nakanishi A, Ochiai H, Sakai K, Wakabayashi K, Tanaka N, Miura E, Oba M, Kurane I, Saijo M, Morikawa S and Ono S. 2011. Novel DNA virus isolated from samples showing endothelial cell necrosis in the Japanese eel *Anguilla japonica*. Virology 412, 179-187. http://doi.org/10.1016/j.virol.2010.12.057.

Okazaki S, Manabe H, Omatsu T, Tsuchiaka S, Yamamoto T, Chow S, Shibuno T, Watanabe K, Ono S, Kuwada H and Mizutani T. 2015. Detection of Japanese eel endothelial cells-infecting virus (JEECV) in the Japanese eel *Anguilla japonica* (Temminck & Schlegel), living in natural habitats. J Fish Dis 38, 849-852. h https://doi.org/10.1111/jfd.12294.

Ono SI, Wakabayashi K and Nagai A. 2007. Isolation of the virus causing viral endothelial cell necrosis of eel from cultured Japanese eel *Anguilla japonica*. Fish Pathol 42, 191-200. https://doi.org/10.3147/jsfp.42.191.

Park SW, Jung EB and Kim DW. 2012. Outbreak of Anguillid herpesvirus-1 (AngHV-1) infection in cultured shortfin eel *Anguilla bicolor* in Korea. J Fish Pathol 25, 151-158. https://doi.org/10.7847/jfp.2012.25.3.151.

Rijsewijk F, Pritz-Verschuren S, Kerkhoff S, Botter A, Willemsen M, van Nieuwstadt T and Haenen O. 2005. Development of a polymerase chain reaction for the detection of *Anguillid herpesvirus* DNA in eels based on the herpesvirus DNA polymerase gene. J Virol Methods 124, 87-94. https://doi.org/10.1016/j.jviromet.2004.11.007.

Sano M, Fukuda H and Sano T. 1990. Isolation and characterization of a new herpesvirus from eel. In: Pathology in marine sciences. Perkins FO and Cheng TC, eds. Academic Press, Cambridge, MA, U.S.A., 15-31. https://doi.org/10.1016/B978-0-12-550755-4.50008-2.

Ueno Y, Kitao T, Chen SN, Aoki T and Kou GH. 1992. Characterization of a herpes-like virus isolated from cultured Japanese eels in Taiwan. Fish Pathol 27, 7-17. https://doi.org/10.3147/jsfp.27.7.

van Ginneken VJT and Maes GE. 2005. The European eel (*Anguilla anguilla*, Linnaeus), its lifecycle, evolution and reproduction: A literature review. Rev Fish Biol Fisheries 15, 367-398. https://doi.org/10.1007/s11160-006-0005-8.